

BBSG Berger Blanc Suisse Germany e.V.



BBSG

Fasanenstr. 62, 41751 Viersen

Tel.: 02162-29778 schrift@bbsg-ev.de

HD / ED / Schaltwirbel Röntgenauswertungen

Rasse: altdentscher Schäferhund

Name des Hundes: Arya Nigra Luna Datum d. Röntgenaufnahme: 27.11.2015

ZB-Nr: III/BBSG/1 WT: 30,4.14 Chip/Täto-Nr.: 276 094 500 132 118

Eigentümer: Iris Vargas Jentzsch + Thorsten Horn Telefon: 0163-1609279

Anschrift: Klaus-Schäfer-Str. 24; 50374 Eftstadt

Scherengebiss des o.g. Hundes

Bestätigt durch Röntgentierarzt

vollzahnig

unvollständig

<input checked="" type="checkbox"/>
<input type="checkbox"/>

Lagerungs- u. Qualitätsmängel

	asymmetrisch	<input type="checkbox"/>	ungenügend gestreckt	<input type="checkbox"/>
	Unschärfe	<input type="checkbox"/>	ungenügend eingedreht	<input type="checkbox"/>
	Kontrastmangel	<input type="checkbox"/>	übermäßig eingedreht	<input type="checkbox"/>
			ungenügend parallel	<input type="checkbox"/>
			Entwicklungsfehler	<input type="checkbox"/>
Beckenpfanne				
	Gesamteindruck	tief	flach	<input type="checkbox"/>
	Kraniale Pfannenkontur	strichförmig	subchondr. Sklerose	<input type="checkbox"/>
	Kraniotat. Pfannenrand	Rund auslaufend	abgeflacht	<input type="checkbox"/>
			mit Auflagerungen	<input type="checkbox"/>
Oberschenkelkopf				
	Gesamteindruck	kugelförmig	zu klein	<input type="checkbox"/>
			Kragenbildung	<input type="checkbox"/>
			Deformation	<input type="checkbox"/>
Sitz des Kopfes i.d. Pfanne				
	tief	<input checked="" type="checkbox"/>	lose	<input type="checkbox"/>
Oberschenkelhals				
	schlank	<input checked="" type="checkbox"/>	weizenförmig	<input type="checkbox"/>
	vom Kopf abgesetzt	<input checked="" type="checkbox"/>	unscharf	<input type="checkbox"/>
	Scharf konturiert	<input checked="" type="checkbox"/>	Auflagerungen	<input type="checkbox"/>
			Morganlinie	<input type="checkbox"/>
Gelenkspalt				
	zentrisch	<input checked="" type="checkbox"/>	divergierend	<input type="checkbox"/>
Zentrum Femurkopf				
	medial	<input checked="" type="checkbox"/>	Des dors. Pfannenrandes	<input type="checkbox"/>
	lateral	<input type="checkbox"/>	Des dors. Pfannenrandes	<input type="checkbox"/>
	auf	<input type="checkbox"/>	Dem dors. Pfannenrand	<input type="checkbox"/>
Norbergwinkel				
	105° oder größer	<input checked="" type="checkbox"/>	kleiner 105°	<input type="checkbox"/>
			kleiner 100°	<input type="checkbox"/>
			kleiner 90°	<input type="checkbox"/>

Die nachfolgenden Befunde dürfen nicht vom normalen Röntgentierarzt ausgefüllt werden, sondern nur durch die, vom BBSG anerkannte Gutachterstelle.

Offizielle HD- und ED Auswertungsstelle:
Dr. med. vet. Silke Viehues
Bunsenstraße 20
59229 Ahlen
Telefon: 02382/766700
Telefax: 02382/76670100

Bestätigung des Röntgentierarztes

Die Chipnummer / Tätowierung des Hundes wurde überprüft

Chip/Täto Nr.: 276 094 500 132 118

Sie ist mit der in der Ahnentafel verzeichneten Nummer identisch.

Der untersuchte Hund wurde ausreichend bis zur Muskeler schlaffung sediert.

Ort / Datum,
Stempel u. Unterschrift
des Tierarztes:

Köln, 13/2/2020

KLEINTIERKLINIK

Dr. E. Kellerwessel

Rheinbergstraße 23

59239 Köln (Süd)

Tel.: 0221 47 45 430

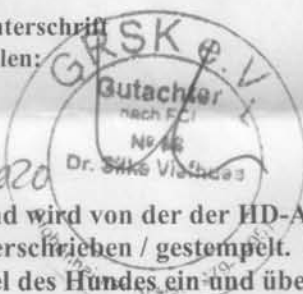
Bestätigung der HD Zentrale

Die Chipnummer / Tätowierung auf dem Röntgenbild wie folgt verzeichneten

Chip/Täto Nr.:

276094500132118

Ort / Datum,
Stempel u. Unterschrift
Tierklinik Ahlen:



26-2-2020

Befund

- HD A
- HD B
- HD C
- HD D
- HD E
- ED 0
- ED 1
- ED 2
- ED 3

L R

<input checked="" type="checkbox"/>	<input checked="" type="checkbox"/>
<input type="checkbox"/>	<input type="checkbox"/>
<input type="checkbox"/>	<input type="checkbox"/>
<input type="checkbox"/>	<input type="checkbox"/>
<input type="checkbox"/>	<input type="checkbox"/>
<input checked="" type="checkbox"/>	<input checked="" type="checkbox"/>
<input type="checkbox"/>	<input type="checkbox"/>
<input type="checkbox"/>	<input type="checkbox"/>
<input type="checkbox"/>	<input type="checkbox"/>

Schaltwirbel Grad:

0

Der Befund wird von der der HD-Auswertungsstelle in den Befundbogen eingetragen und unterschrieben / gestempelt. Der Verein trägt die Befunde anschließend in die Ahnentafel des Hundes ein und übersendet dem Besitzer anschließend die Unterlagen.

Die Röntgenbilder werden zu Archivierungszwecken zurück an den Röntgentierarzt gegeben.

HD A = 0/frei
HD B = 1/Übergangsform
HD C = 2/leicht



Tierarztpraxis
Dr. E. Kellerwessel

Tierarztpraxis Dr. E. Kellerwessel • Rennebergstr. 23 • 50939 Köln

Frau Iris Vargas
Klaus-Schäfer-Str. 24
50374 Erfstadt

Ihr Kölner Tierärzte-Team
Tierärztliche Praxis für Kleintiere
Inhaberin: Dr. Elisabeth Kellerwessel
Rennebergstr. 23
50939 Köln

Telefon: 0221 | 47 45 43 0
Fax: 0221 | 47 45 43 33
Notruf: 0221 | 47 45 43 911
24 Stunden erreichbar
www.tierarztpraxis-koeln.de

Arya Nigra Luna, geb. 30.04.2014
Zuchtbuch Nr. : IHV/ BBSG/ 14.005

Datum der Röntgenaufnahme 27.11.2015

Befundung Hüfte:

Beckenpfanne:

Gesamteindruck: tief
Kraniale Pfannenkontur: strichförmig
Kranialer Pfannenrand: rund auslaufend

Oberschenkelkopf:

Gesamteindruck: kugelförmig

Sitz des Kopfes in der Pfanne: tief

Oberschenkelhals: schlank, vom Kopf abgesetzt, scharf konturiert

Gelenkspalt: konzentrisch

Zentrum des Femurkopfes: medial des dorsalen Pfannenrandes

Messung nach Norberg: Winkel links 106°, rechts 107°

Beurteilung:

Kein Hinweis für Hüftgelenksdysplasie

Befundung Ellenbogen:

ED: bds. obB -> Grad 0
OCD bds. negativ

KLEINTIERPRAXIS
DR. E. KELLERWESSEL
Rennebergstr. 23
50939 Köln (Stütz)
Tel.: 0221 / 41 11 12

Sprechstunden
Mo.-Fr.: 9-13.00 Uhr & 15-19.00 Uhr
Sa.: 13-17.00 Uhr
Sonn- und Feiertage: 13-15.00 Uhr

Termine
Mo.-Fr.: 7-21.00 Uhr
[Hausbesuche nach Vereinbarung]

Ärzte-Hotline: 0 900 | 1 902 903
Mo.-Fr.: 11-12.00 Uhr & 21-22.00 Uhr
[1,49 Euro/Min. innerhalb des deutschen Festnetzes]

Berger Blanc Suisse Germany e.V.

Fasanenstr. 62

41751 Viersen



BEFUNDBOGEN PATELLALUXATION (PL)

Name des Hundes	Arya Nigra Luna	Rasse	Altdentscher Schäferhund	<input type="radio"/> Rüde / <input checked="" type="radio"/> Hündin Bitte entsprechend ankreuzen
Name des Hundehalters	Inis Vargas Jentzsch + Thorsten Horn	Adresse Hundehalter	Klaus-Schäfer-Str. 24 50374 Erftstadt	
Zuchtbuch-Nr.	IHV/BBSG/14.005	Wurfdatum	30.4.14	ChipNr. 276 094 500 132 118

UNTERSUCHUNGSERGEBNISSE:

Adspektion im Stand: Achsenabweichung: <input type="checkbox"/> JA <input checked="" type="checkbox"/> NEIN <input type="checkbox"/> LINKS <input type="checkbox"/> RECHTS
Adspektion in Bewegung: Lahmheit: <input type="checkbox"/> JA <input checked="" type="checkbox"/> NEIN <input type="checkbox"/> LINKS <input type="checkbox"/> RECHTS <input type="checkbox"/> ANDAUERND <input type="checkbox"/> INTERMITTIEREND

PATELLALUXATION:

Links nach medial	Links nach lateral	Rechts nach medial	Rechts nach lateral
<input checked="" type="checkbox"/> Grad 0	<input checked="" type="checkbox"/> Grad 0	<input checked="" type="checkbox"/> Grad 0	<input checked="" type="checkbox"/> Grad 0
<input type="checkbox"/> Grad 1	<input type="checkbox"/> Grad 1	<input type="checkbox"/> Grad 1	<input type="checkbox"/> Grad 1
<input type="checkbox"/> Grad 2	<input type="checkbox"/> Grad 2	<input type="checkbox"/> Grad 2	<input type="checkbox"/> Grad 2
<input type="checkbox"/> Grad 3	<input type="checkbox"/> Grad 3	<input type="checkbox"/> Grad 3	<input type="checkbox"/> Grad 3
<input type="checkbox"/> Grad 4	<input type="checkbox"/> Grad 4	<input type="checkbox"/> Grad 4	<input type="checkbox"/> Grad 4

Grad 0 = keine Luxation feststellbar, **Grad 1** = In der Beuge- und Streckbewegung kann die Kniescheibe mittels Druck von medial/lateral luxiert werden. Das Aufheben des Drucks führt zur spontanen Reposition. **Grad 2** = Die Patella kann bereits durch Fingerdruck von lateral/medial bzw. durch Strecken des Knies sowohl durch den zu untersuchenden Hund als auch durch den Befundersteller luxiert werden. Die festgestellte Patella bleibt medial/lateral luxiert, springt jedoch durch Druck von medial/lateral bzw. aktives Strecken/Beugen zurück. **Grad 3** = Die Kniescheibe ist nach medial/lateral luxiert. Sie kann durch Druck von medial/lateral in ihre normale Stellung zwischen die Rollkämme gebracht werden. Erstellen des Drucks auf die Patella bewirkt ein erneutes Luxieren der Kniescheibe. **Grad 4** = Die Kniescheibe ist permanent nach medial/lateral luxiert. Eine Reposition ist nicht möglich.

UNTERSUCHUNGSTECHNIK

mit Sedation	ohne Sedation	Tastbefund	Andere (Beschreibung)
<input type="checkbox"/>	<input checked="" type="checkbox"/>	<input checked="" type="checkbox"/>	

Besondere Bemerkungen : _____

Die Identität des Hundes wurde überprüft, eine Kopie des Abstammungsnachweises wurde vorgelegt und wird dem ZBA mit diesem Befund zugestellt.

Der unterzeichnende Tierarzt bestätigt, dass er über die erforderlichen Instrumente/Ausrüstung sowie über das spezielle Fachwissen zur Beurteilung des oben stehenden Befundes verfügt.

Unterschrift Eigentümer: _____

Ort: Köln Datum: 13/2/2020

KLEINTIERKLINIK
 Dr. E. Keimwessel
 Reinebergstraße 23
 50931 Köln
 Unterschrift/ Stempel des Tierarztes Dr. E. Keimwessel
 Tel.: 0221 47 45 430